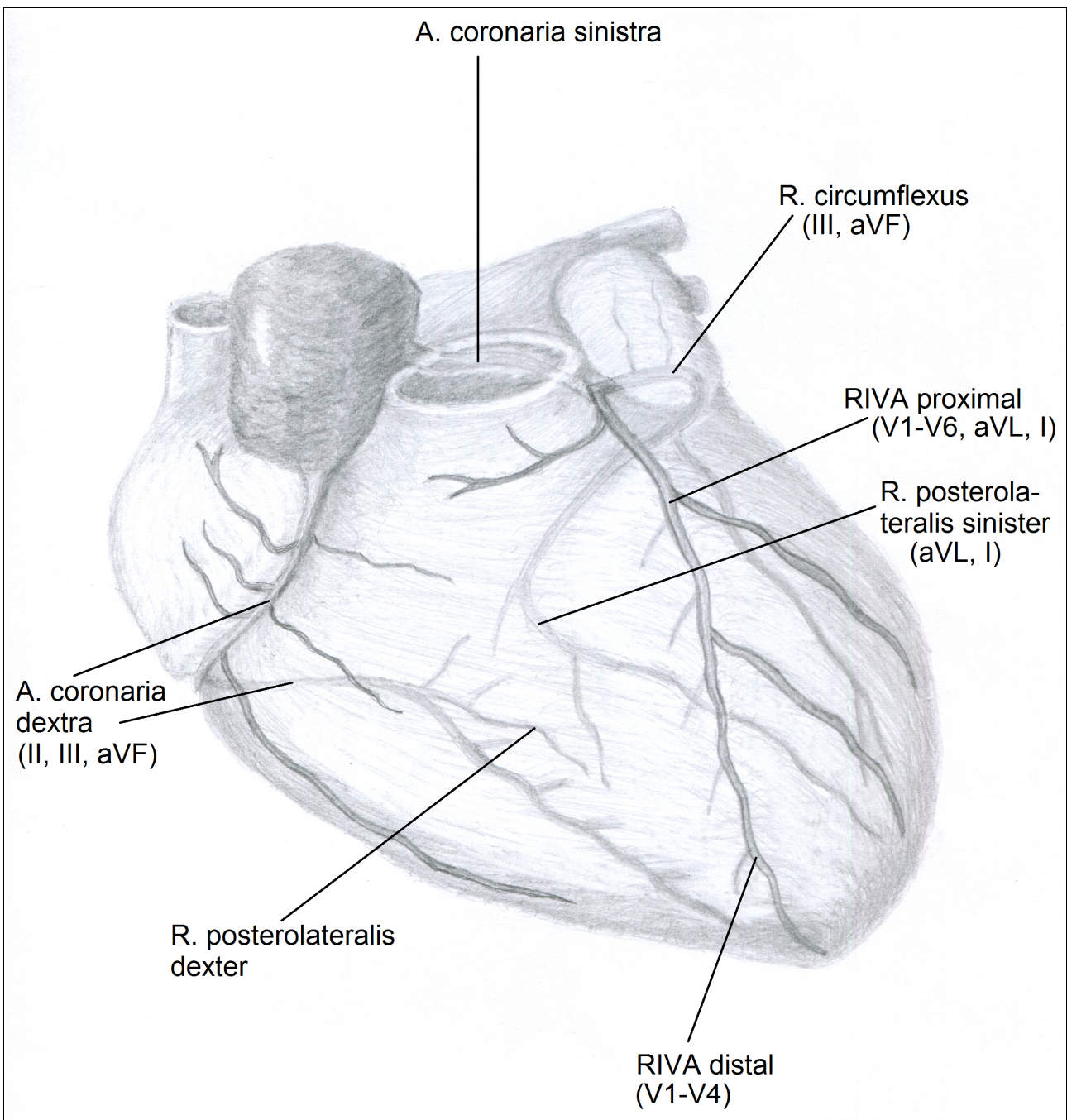


KoronargefäÙe und ihre Ableitungen (<https://www.ekg-uebungsbuch.de>)

KoronargefäÙ	Infarktlokalisierung	Betroffene Ableitungen	Korrespondierende Ableitungen
Ramus interventricularis anterior (RIVA), proximal	GroÙer Vorderwandinfarkt	V1-V6, aVL, I	(II), III, aVF
RIVA nach Abgang der diagonalen Äste	Anteroseptaler Infarkt	V1-V4	(II), III, aVF
Diagonalast/Posterolateralast	Lateralwand	aVL, I	-
Ramus circumflexus	Posteriorer Hinterwandinfarkt	III, aVF	V1-V3
A. coronaria dextra	Inferiorer Hinterwandinfarkt	II, III, aVF	V2-V4
	Rechtsventrikulärer Infarkt	V1	-



(<https://www.pixelsatwork.net>)